Cas clinique. Classe I.

Editions CdP. Complément au livre Moinard C.
"Traitement mixte", CDP, 2014, coll Guide Clinique.
Tous droits réservés.

Détail du traitement :

• Pose bielle de HERBST sur disjoncteur (7 mois)

• Mise en place de lip bumper de KORN maxillaire, de butées rétro incisives avec début de la réhabilitation de la fonction linguale via une ELN et extractions progressives de la denture lactéale restante (5 mois)

• Multi attaches bi maxillaires (15 mois)

• ELN de contention (12 mois)

Editions CdP. Complément au livre Moinard C.
"Traitement mixte", CDP, 2014, coll Guide Clinique.
Tous droits réservés.

Editions CdP. Complément au livre Moinard C.
"Traitement mixte", CDP, 2014, coll Guide Clinique.
Tous droits réservés.

12 ANS 4 MOIS

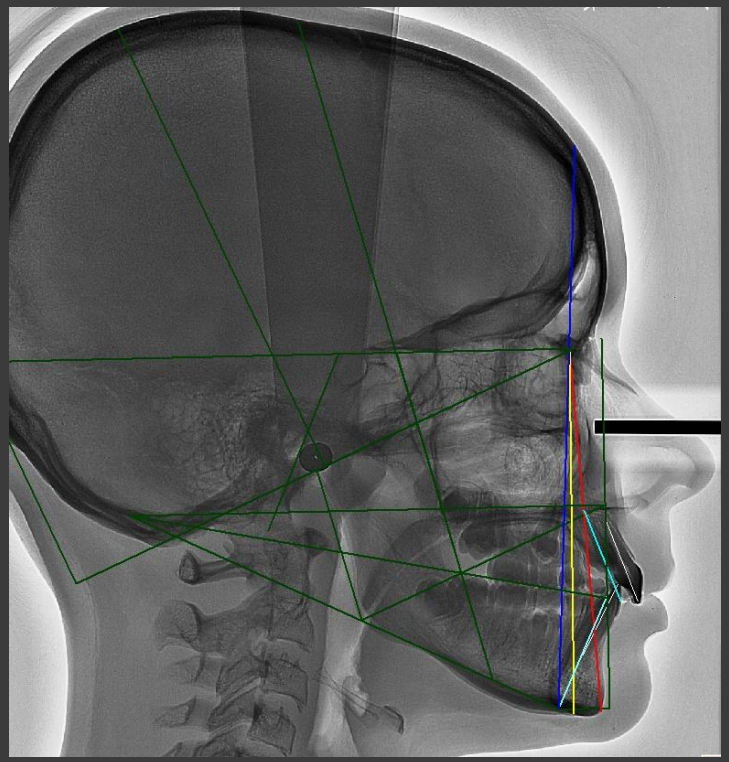

15 ANS 3 MOIS

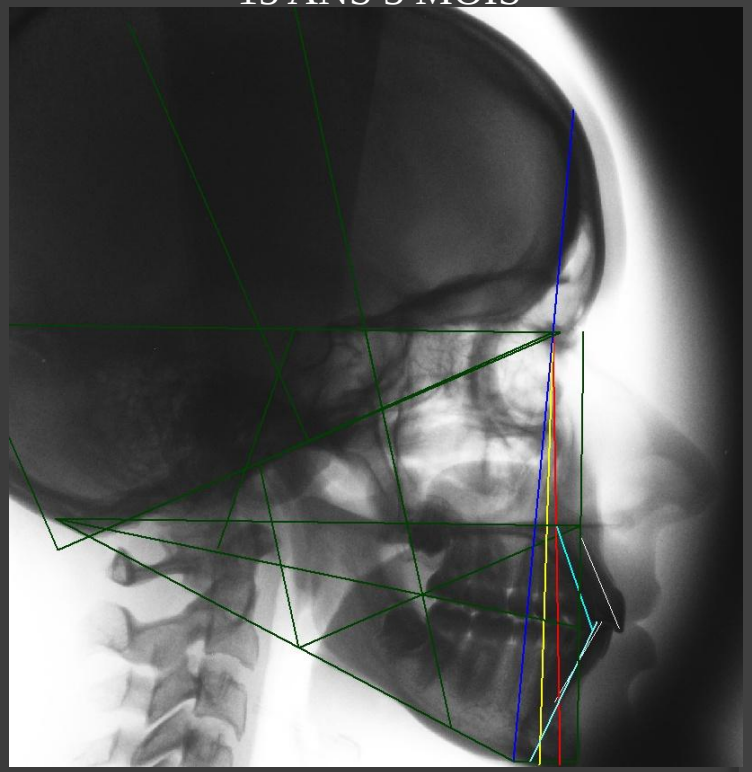

Editions CdP. Complément au livre Moinard C. "Traitement mixte". CdP, 2014, coll. Guide Clinique.
Tous droits réservés.

12 ANS 4 MOIS

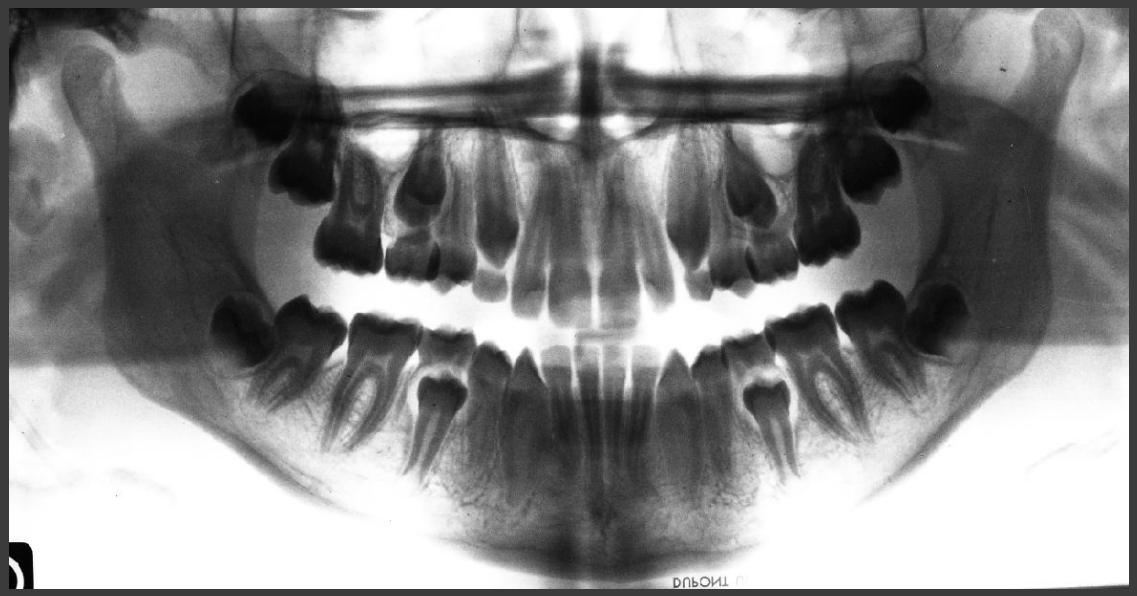

15 ANS 3 MOIS

Editions CdP - Complément au livre Moinard C.
"Traitement mixte", CDP, 2014, coll Guide Clinique.
Tous droits réservés.

Editions CdP. Complément au livre Moinard C.
"Traitement mixte", CDP, 2014, coll Guide Clinique.
Tous droits réservés.