Cas clinique. Classe I.

Editions CdP. Complément au livre Moinard C. "Traitement mixte", CDP, 2014, coll Guide Clinique. Tous droits réservés.

Détail du traitement :

- Pose bielle de Herbst sur disjoncteur (7 mois)

- Mise en place de lip bumper de Korn maxillaire et mandibulaire (23 mois), de butées rétro incisives (12 mois) avec début de la réhabilitation de la fonction linguale via un ELN et extractions progressives de la denture lactéale restante.

- Pose des boîtiers maxillaires et mandibulaires (10 mois)

- Dépose des boîtiers et collage des contentions maxillaire et mandibulaire avec pose d'un ELN de contention (12 mois)

Editions CdP. Complément au livre Moinard C.
"Traitement mixte", CDP, 2014, coll Guide Clinique.
Tous droits réservés.

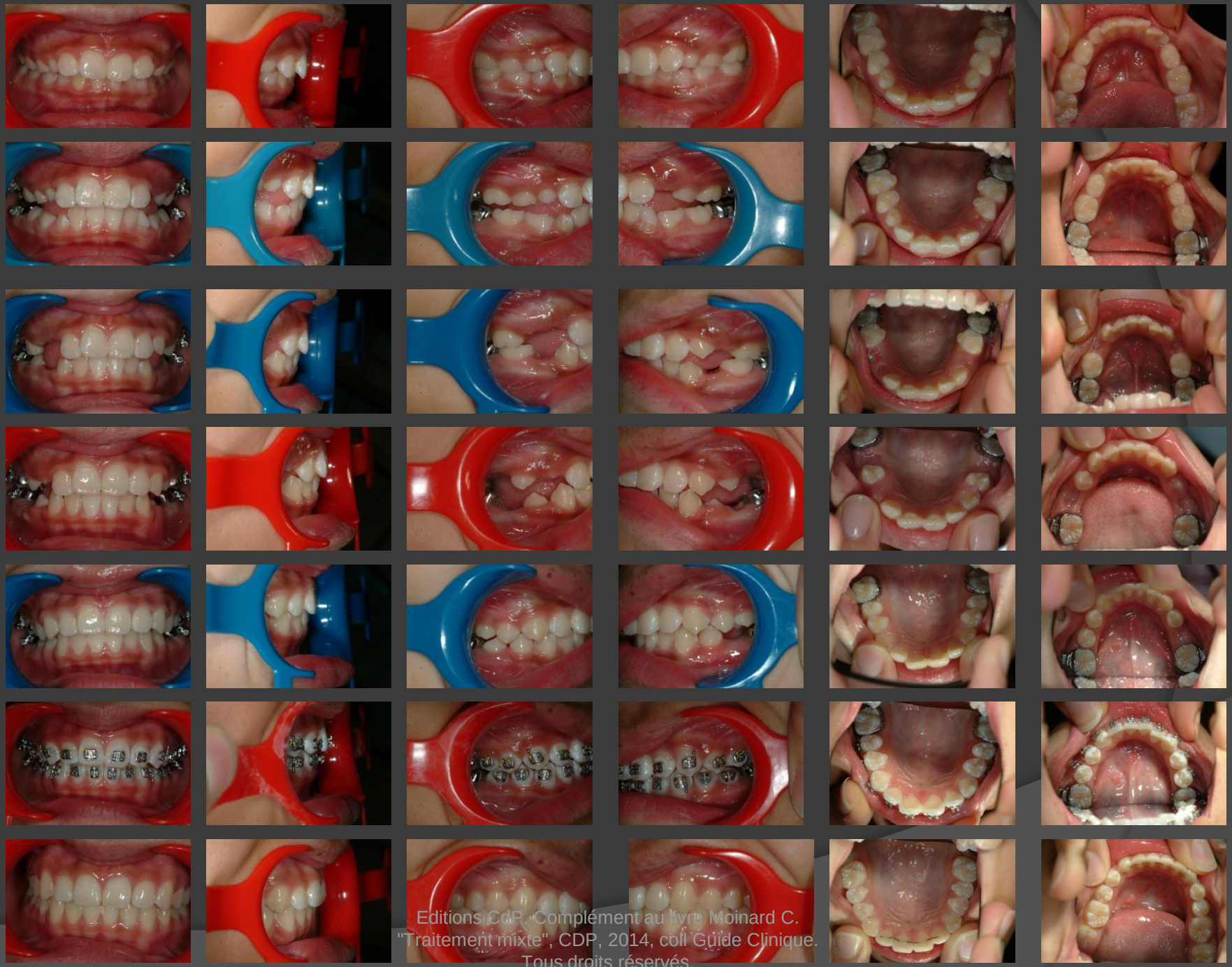

Editions CdP. Complément au livre Moinard C. "Traitement mixte", CDP, 2014, coll Guide Clinique. Tous droits réservés.

10 ANS 10 MOIS

14 ANS 7 MOIS

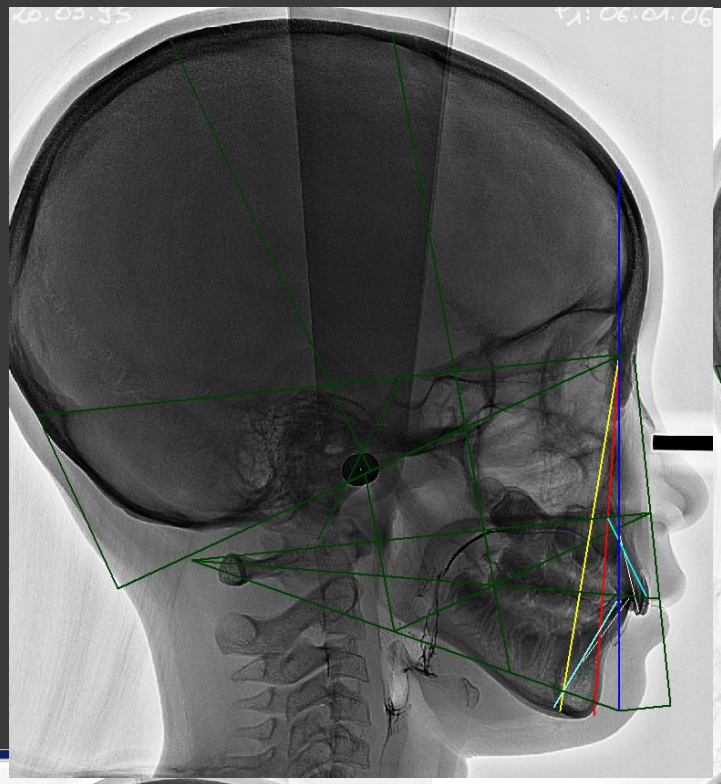

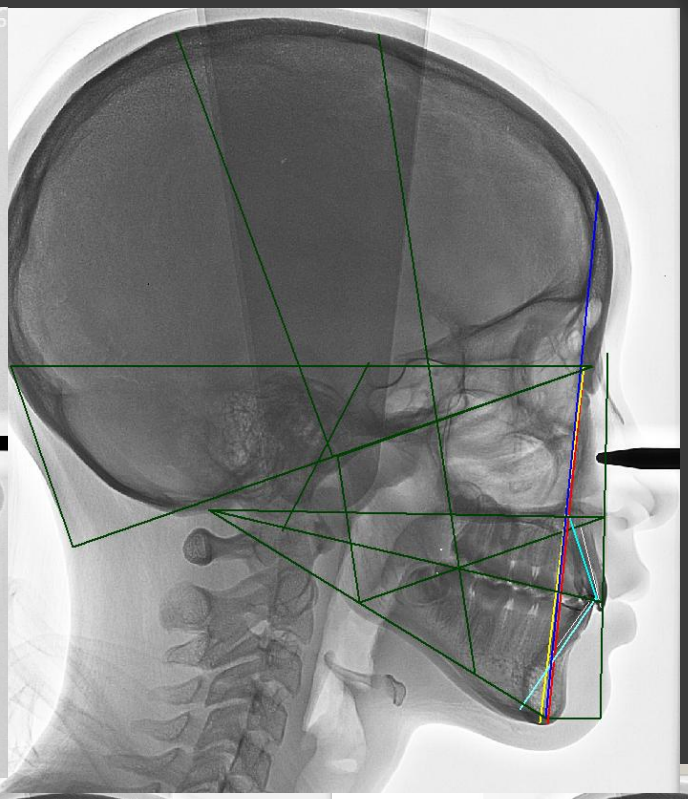

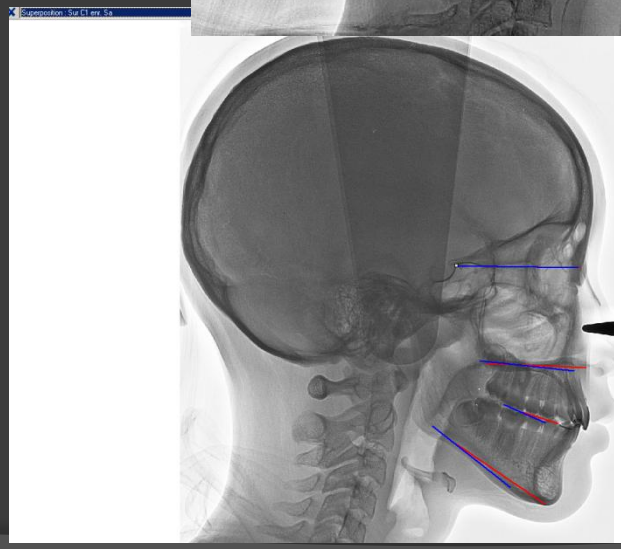

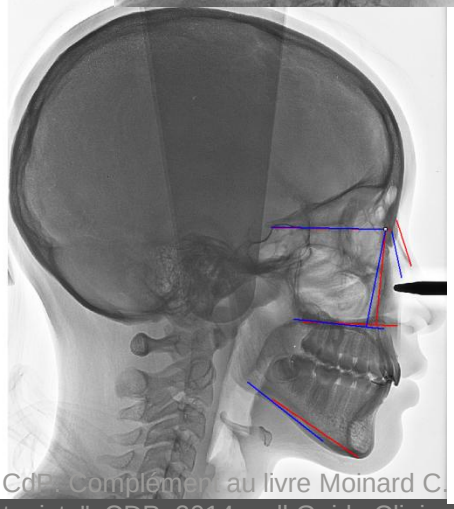

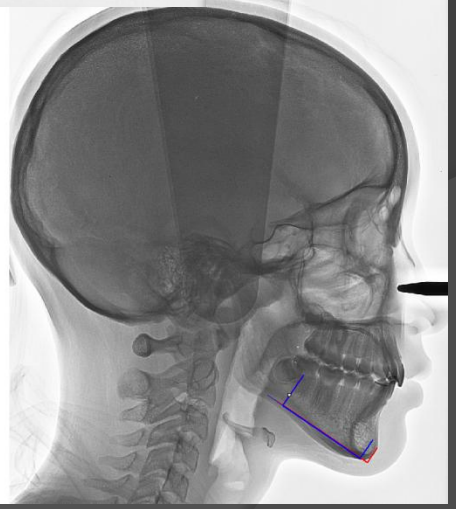

Editions CdP. Complément au livre Moinard C.
"Traitement mixte", CDP, 2014, coll Guide Clinique.
Tous droits réservés.

10 ANS 9 MOIS

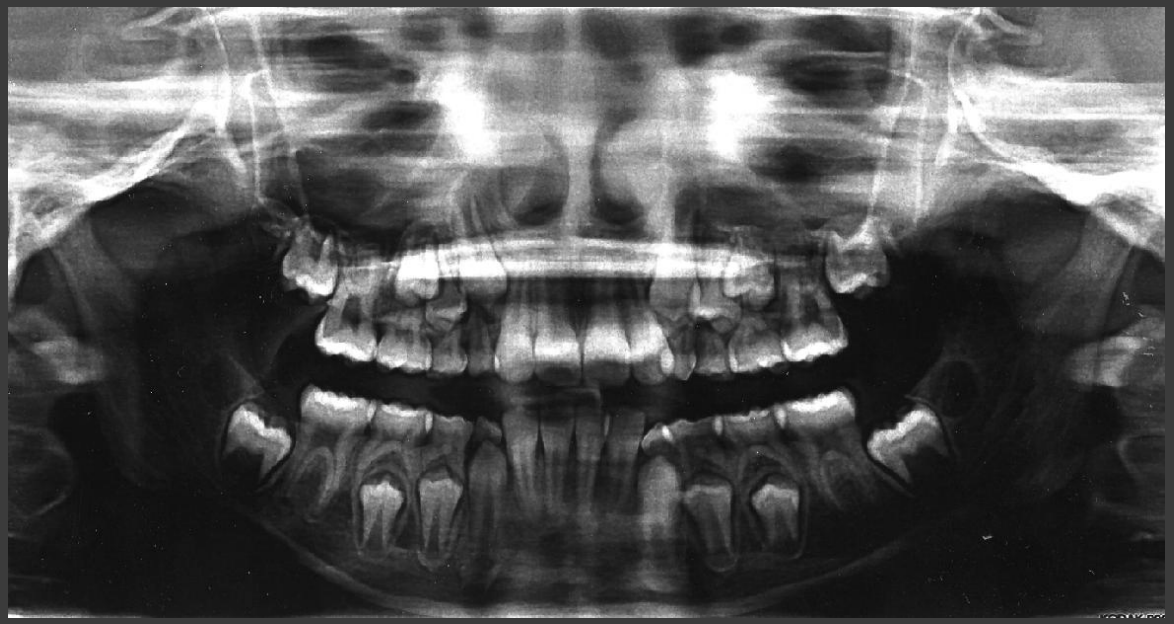

14 ANS 7 MOIS

Illustrations CdP : extraites du livre [illegible] Bernard C. [illegible] Orthodontie CdP 2011 [illegible] de Clinique.
Tous droits réservés.

Editions CdP. Complément au livre Moinard C.
"Traitement mixte", CDP, 2014, coll Guide Clinique.
Tous droits réservés.