Cas clinique. Classe III.

Editions CdP. Complément au livre Moinard C. "Traitement mixte", CDP, 2014, coll Guide Clinique. Tous droits réservés.

Commentaire :

L’analyse de DELAIRE ne nous indique pas de décalage des bases osseuses, pas de prédisposition basi crânienne défavorable et un cadre normodivergent.

Détail du traitement :

Le traitement a débuté à l’âge de 9 ans 6 mois par la mise en place d’une gouttière de J.L. RAYMOND avec des tractions sagittales réalisées à l’aide d’un masque de DELAIRE pendant 4 mois. A suivi une phase d’accompagnement du changement de denture, où des lips bumper de KORN ont été employés, les extractions de la denture déciduale ont été pratiquées et la réhabilitation linguale a été réalisée via une enveloppe linguale nocturne de BONNET. Les lips bumper ont été déposés à l’âge de 11 ans 9 mois et comme nous le montrent les photos de fin de prise en charge orthopédique, la fonction linguale n’a pas été réglée : un traitement de finition en multi attaches sera nécessaire (que CC. réalisera dans sa nouvelle région) 3 semestres ont été utilisés pour réaliser cette préparation orthopédique.

Editions CdP. Complément au livre Moinard C.
"Traitement mixte", CDP, 2014, coll Guide Clinique.
Tous droits réservés.

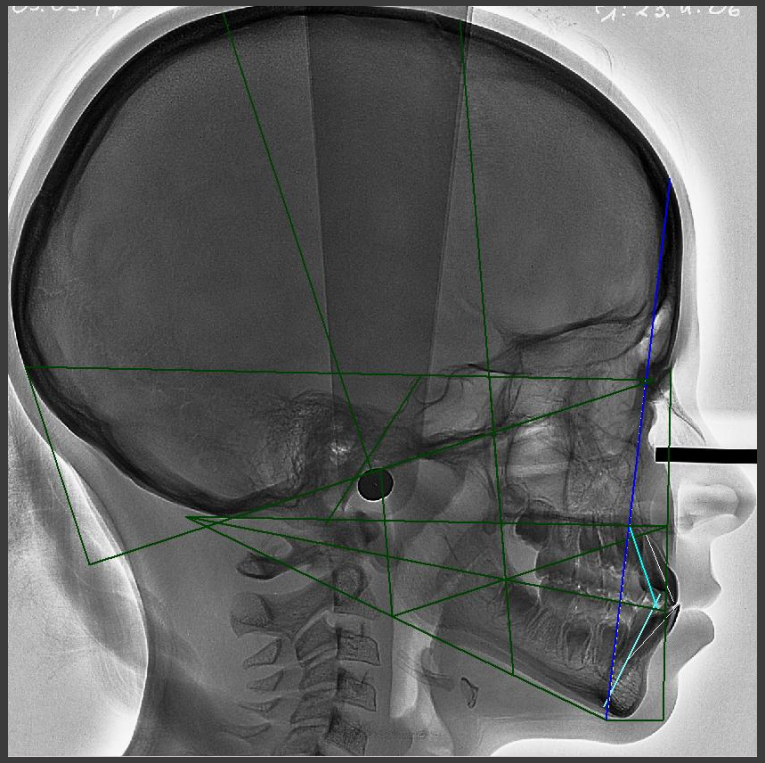

9 ANS 2 MOIS

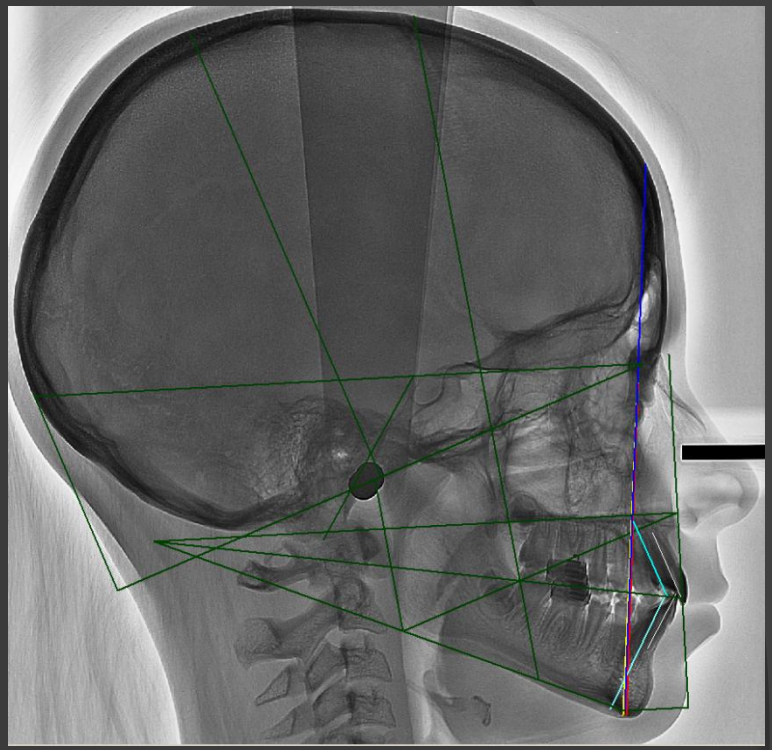

11 ANS 8 MOIS

9 ANS 2 MOIS

© Editions CdP, Complément au livre Moinard
"Traitement mixte", CDP, 2014, coll Guide Clinique.
Tous droits réservés

Editions CdP. Complément au livre Moinard C.
"Traitement mixte", CDP, 2014, coll Guide Clinique.
Tous droits réservés.