Cas clinique. Classe III.

Editions CdP. Complément au livre Moinard C.
"Traitement mixte", CDP, 2014, coll Guide Clinique.
Tous droits réservés.

Commentaire :

L'analyse de DELAIRE ne nous indique pas de décalage, des bases osseuses significatif, mais tant la situation occlusale que la panoramique, nous révèlent un déficit tridimensionnel du maxillaire avec une probabilité forte d'inclusion des 13/23.

Détail du traitement :

Nous avons débuté le traitement à l'âge de 7 ans 11 mois par la mise en place d'une gouttière de J.L RAYMOND et des tractions sagittales avec un masque de DELAIRE pendant environ 6 mois. Durant cette phase, j'ai du adjoindre un sectionnel incisif. A l'issue de la phase de traction, une enveloppe linguale nocturne de BONNET a été utilisée pendant plusieurs mois (3 mois) durant lesquels nous avons commencé à réhabiliter la fonction linguale. Mais la pérennité d'une praxie infantile (objet transitionnel) m'a amené à suspendre cette rééducation, malgré cela, le patient a continué le port nocturne de son ELN sur une phase de surveillance d'un an. Quand le changement de denture a été bien avancé, et que l'arrêt de la praxie a été réalisé, une mise en place de lip bumper de KORN a été décidée avec la réalisation d'un nouvel ELN (sur une durée d'un an environ), période où l'avulsion de la denture lactéale restante a été pratiquée. Le patient aurait besoin d'un travail multi attaches bi maxillaires de finition, mais pour l'instant, il ne désire pas de boîtiers (utilisation de 3 semestres).

Editions CdP. Complément au livre Moinard C.
"Traitement mixte", CDP, 2014, coll Guide Clinique.
Tous droits réservés.

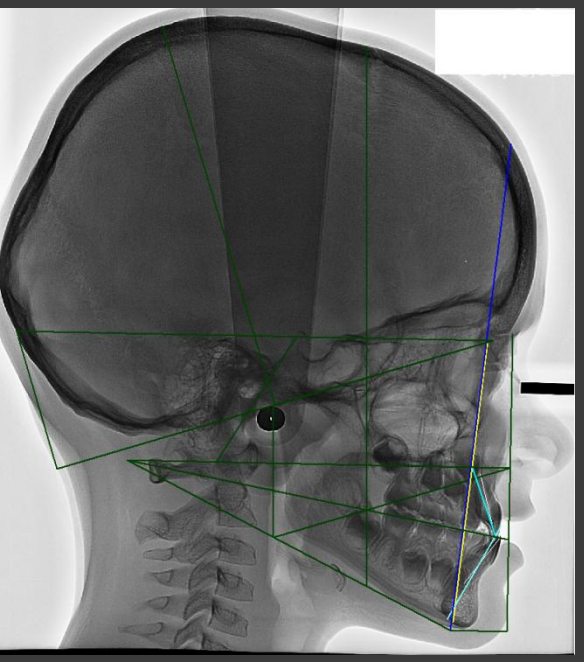

7 ans 9 mois

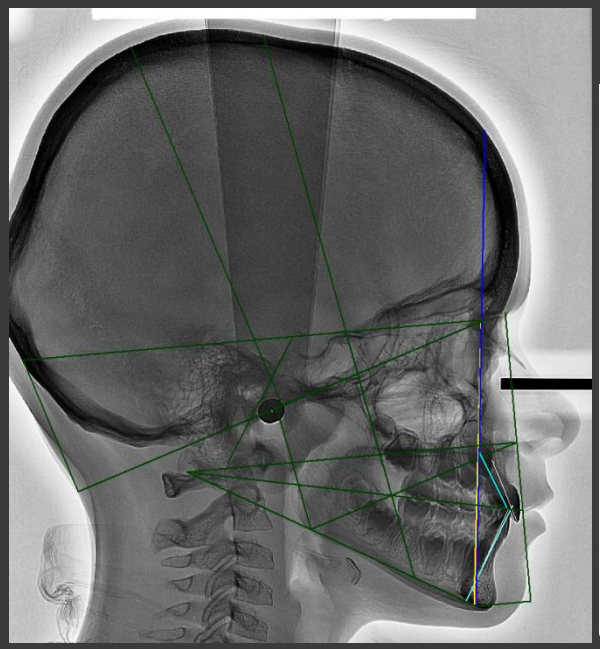

8 ans 11 mois

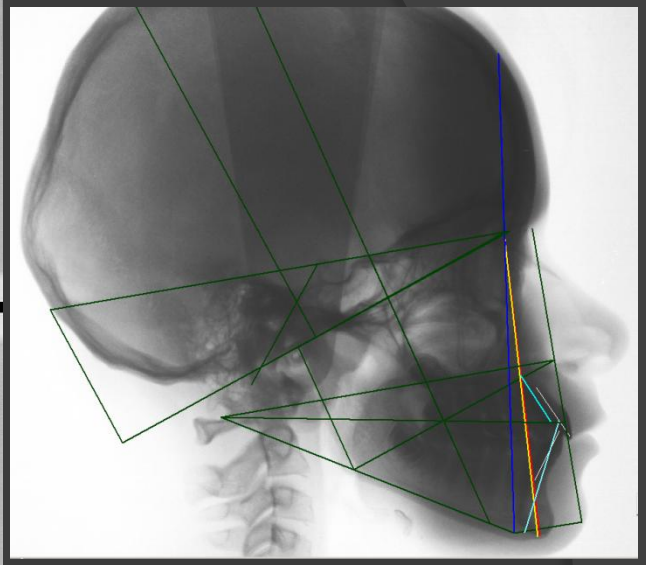

12 ans 3 mois

7 ans 9 mois

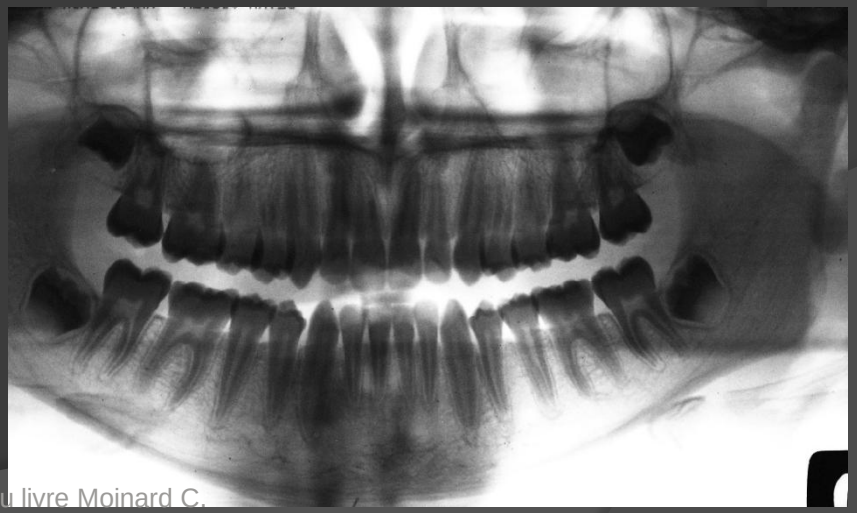

12 ans 3 mois

Editions CdP. Complément au livre Moinard C.
"Traitement mixte", CDP, 2014, coll Guide Clinique.
Tous droits réservés.

Editions CdP. Complément au livre Moinard C.
"Traitement mixte", CDP, 2014, coll Guide Clinique.
Tous droits réservés.