Cas clinique. Classe I.

Editions CdP. Complément au livre Moinard C.
"Traitement mixte", CDP, 2014, coll Guide Clinique.
Tous droits réservés.

Détail du traitement :

Cette patiente a débuté son traitement par un nivellement incisif en 2+4 à l'âge de 9 ans 11 mois pendant 4 mois. Puis elle a porté une bielle de Herbst sur disjoncteur pendant 8 mois. Les 10 mois suivants, des lip bumper de KORN maxillaire et mandibulaire ont été mis en place. Puis, a débuté la phase multi attaches bi maxillaires sur une période de 16 mois. Lors de la dépose des boîtiers, à 13 ans 2 mois, un ELN a été mis en fonction avec des contentions collées maxillaire et mandibulaire.

Editions CdP. Complément au livre Moinard C.
"Traitement mixte", CDP, 2014, coll Guide Clinique.
Tous droits réservés.

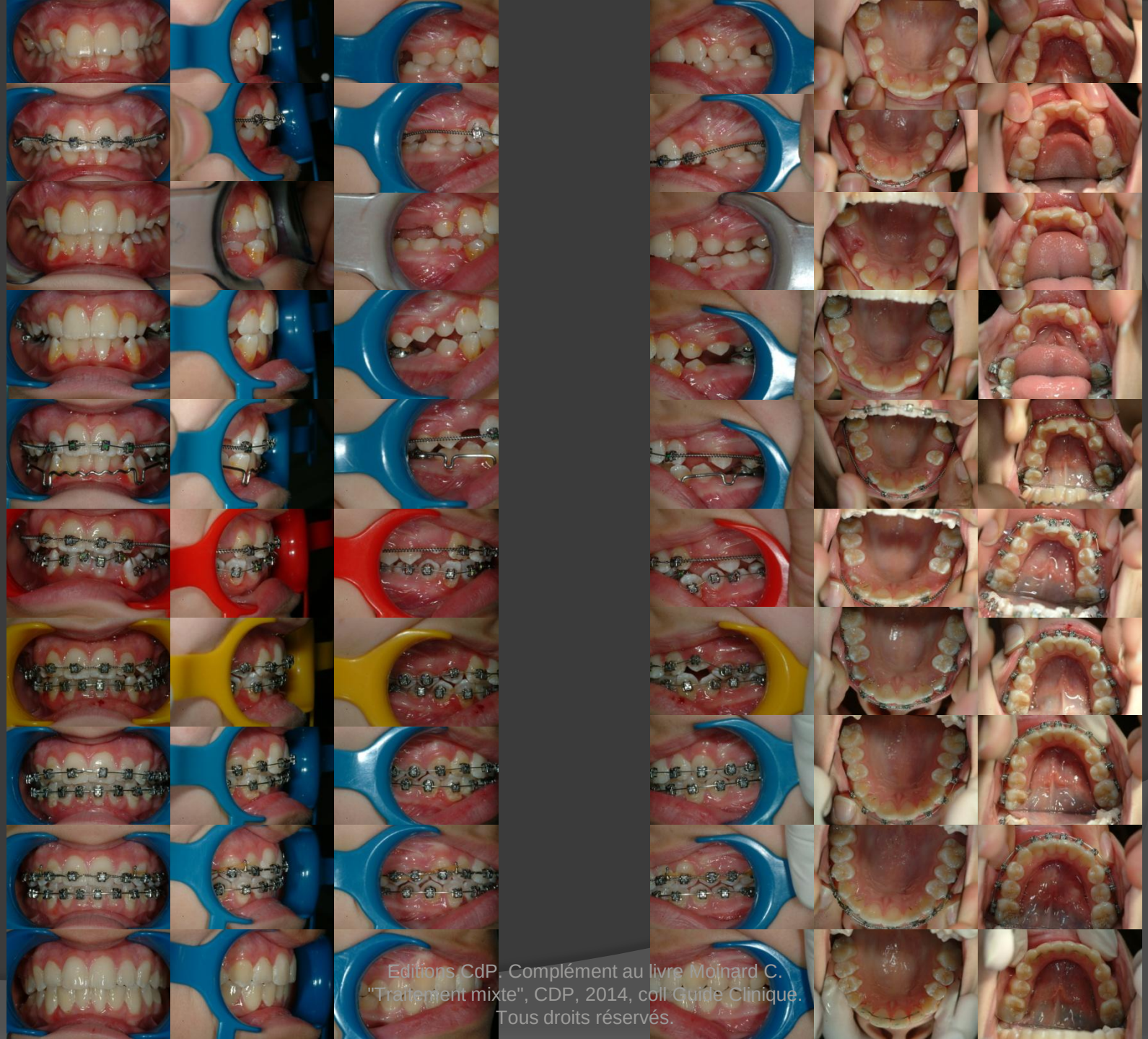

Editions CdP. Complément au livre Moinard C. "Traitement mixte", CDP, 2014, coll Guide Clinique.
Tous droits réservés.

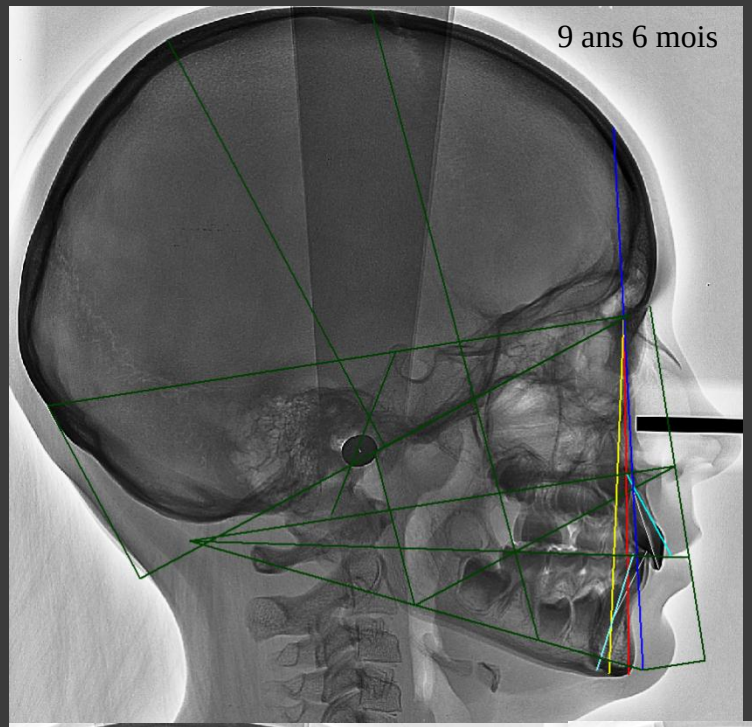

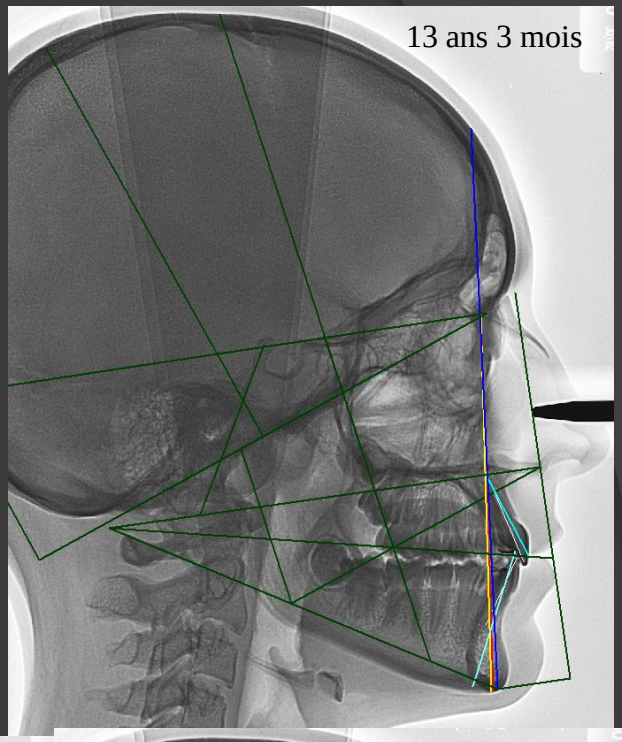

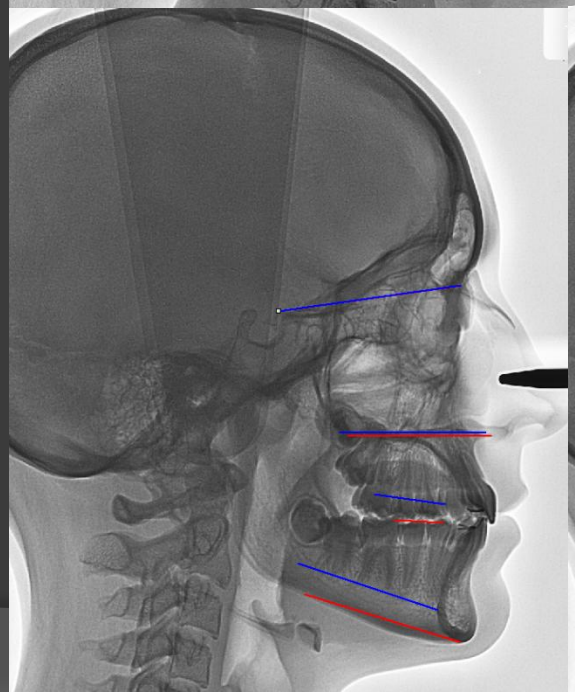

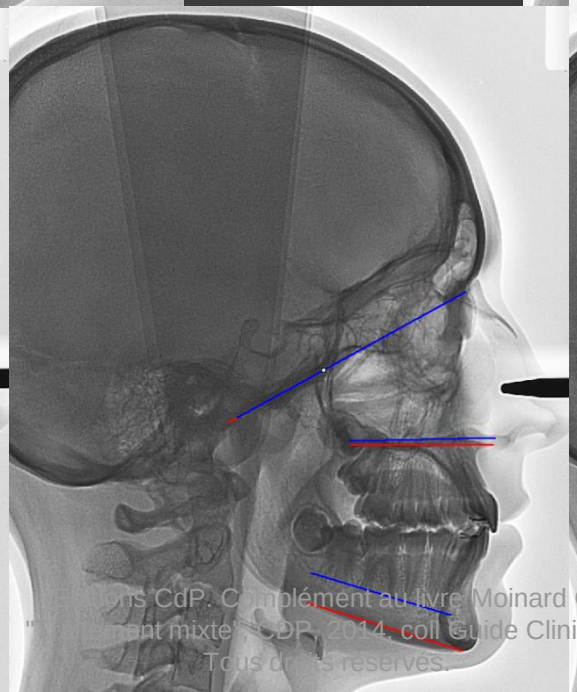

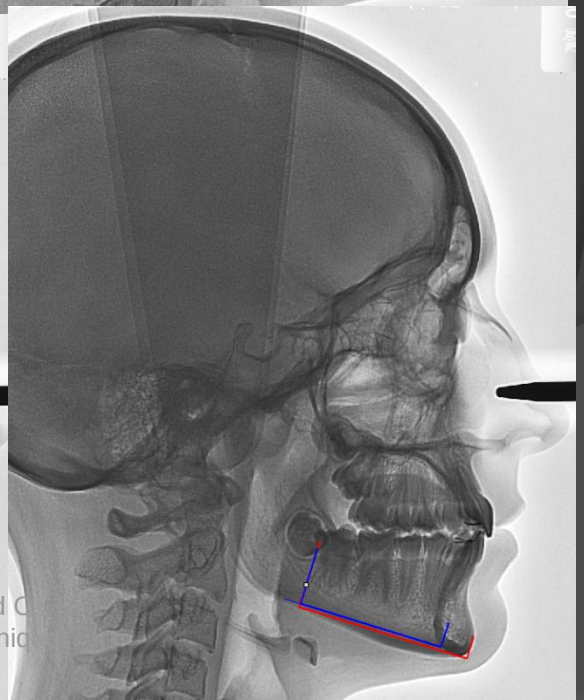

Éditions CdP. Complément au livre Moinard C
"Traitement mixte", CDP, 2014, coll Guide Clinic
Tous droits réservés.

9 ans 6 mois

13 ans 3 mois

Editions CdP. Complément au livre Moinard C.
"Traitement mixte", CDP, 2014, coll Guide Clinique.
Tous droits réservés.

Editions CdP. Complément au livre Moinard C.
"Traitement mixte", CDP, 2014, coll Guide Clinique.
Tous droits réservés.