Cas clinique. Classe I.

Editions CdP. Complément au livre Moinard C.
"Traitement mixte", CDP, 2014, coll Guide Clinique.
Tous droits réservés.

Détail du traitement :

Le traitement de cette patiente a débuté à 9 ans 6 mois par une phase orthopédique réalisée à l'aide d'une bielle de HERBST sur disjoncteur pendant 6 mois. Puis des lip bumper de Korn maxillaire et mandibulaire ont été installés et le début de la réhabilitation de la fonction linguale a commencé avec un ELN pendant 6 mois. A suivi la mise en place progressive des boîtiers auto ligaturants sur une durée de 36 mois. Lors de la dépose des boîtiers, cette patiente est âgée de 13 ans 3 mois, un nouvel ELN lui sera fourni et des contentions maxillaire et mandibulaire collées. La mise en place de la 25 fut longue d'autant que de nombreux rendez vous n'étaient pas honorés, ce qui n'a pas contribué à minimiser la durée du traitement.

Editions CdP. Complément au livre Moinard C.
"Traitement mixte", CDP, 2014, coll Guide Clinique.
Tous droits réservés.

Editions CdP. Complément au livre Moinard C.
"Traitement mixte", CDP, 2014, coll Guide Clinique.
Tous droits réservés.

8 ANS 10 MOIS

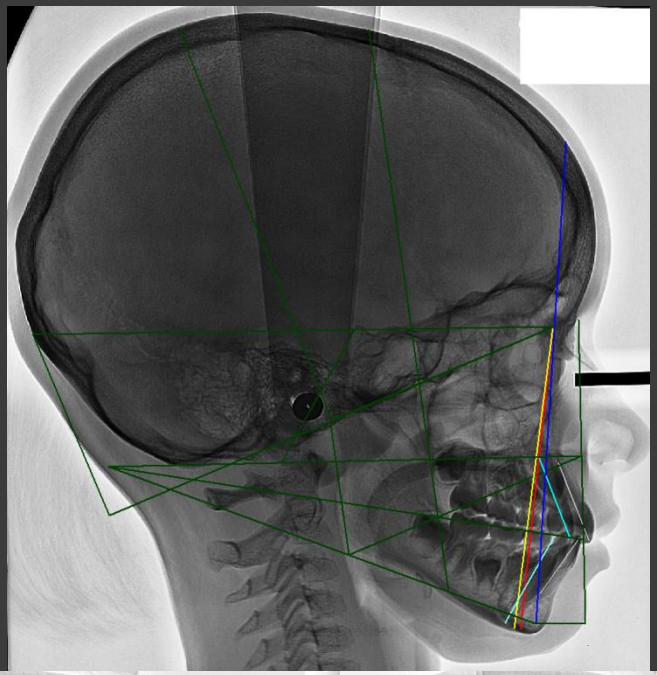

13 ANS 3 MOIS

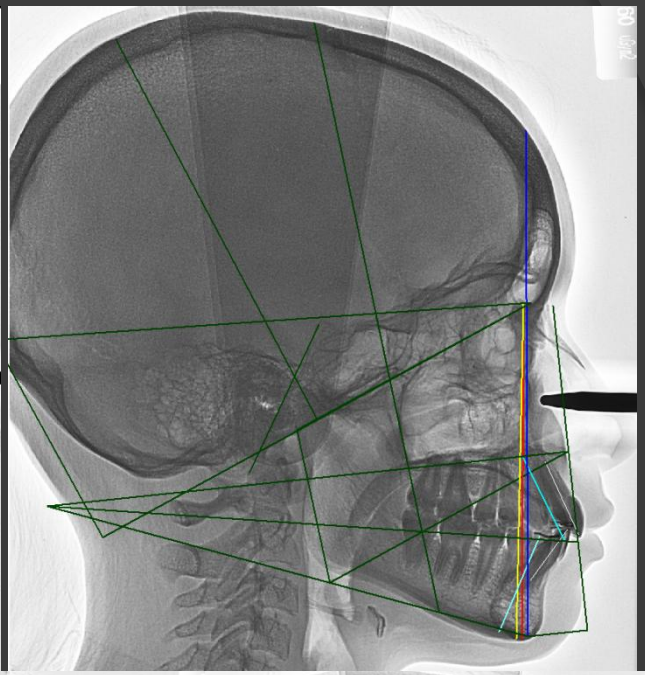

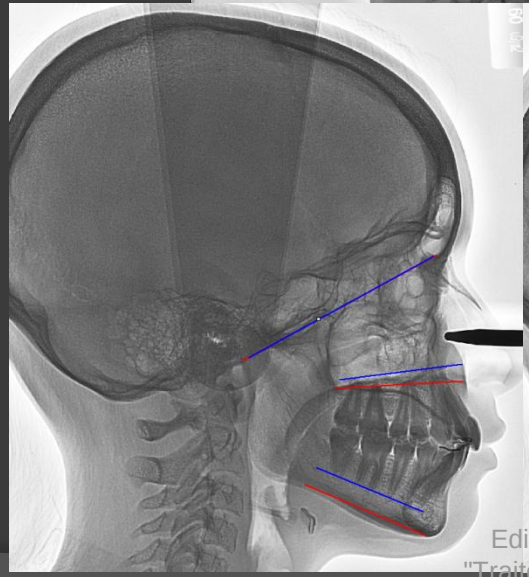

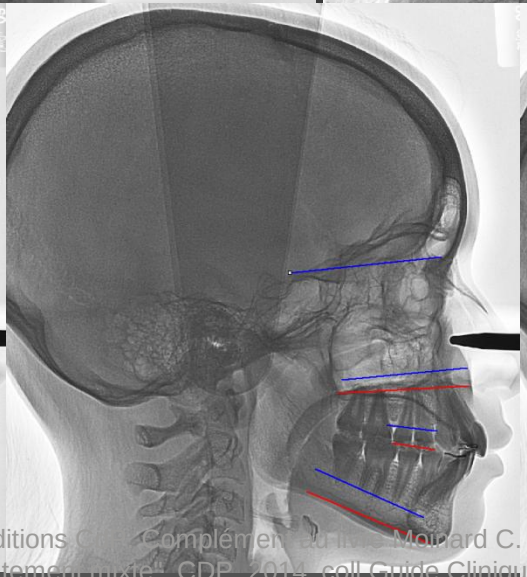

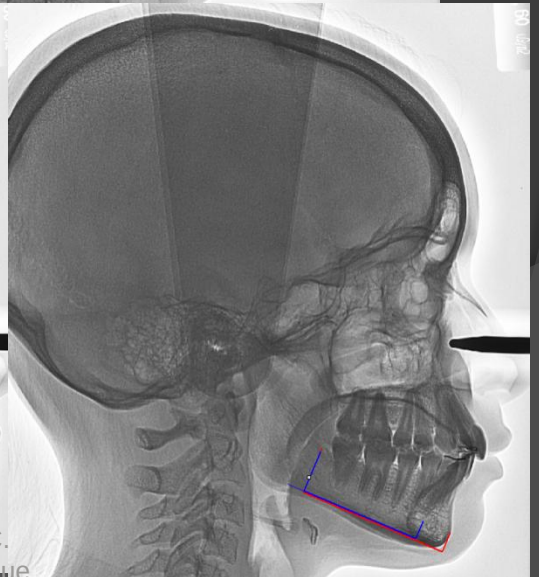

Editions CdP, Complément au livre Moinard C.
"Traitement mixte", CDP, 2014, coll Guide Clinique.
Tous droits réservés.

8 ANS 10 MOIS

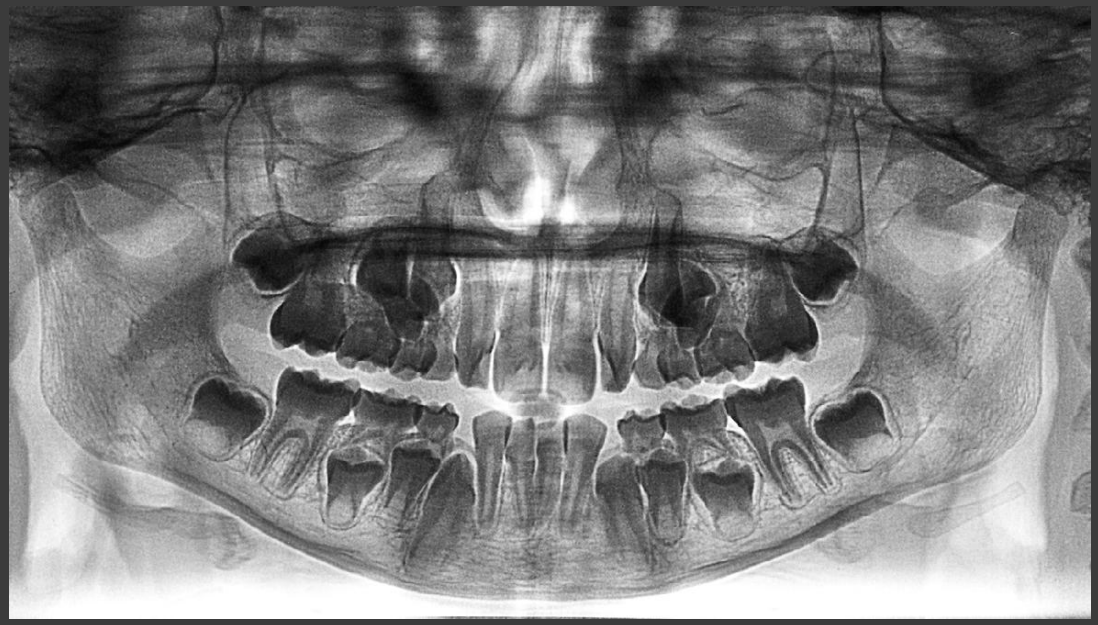

13 ANS 3 MOIS

Editions CdP. Complément au livre Moinard C.
"Traitement mixte", CdP, 2014, coll Guide Clinique.
Tous droits réservés.

Editions CdP. Complément au livre Moinard C.
"Traitement mixte", CDP, 2014, coll Guide Clinique.
Tous droits réservés.