Cas clinique. Classe I.

Editions CdP. Complément au livre Moinard C.
"Traitement mixte", CDP, 2014, coll Guide Clinique.
Tous droits réservés.

Détail du traitement :

Ce patient a porté des boîtiers auto ligaturant DAMON pendant 23 mois. Le port des forces inter maxillaires élastiques n'a jamais été réalisé et donc aucune réhabilitation linguale pourtant nécessaire n'a pu être envisagée. Pour la contention, un fils de 33 à 43 a été collé et un tooth positionneur a été proposé, l'avulsion des 8 a été demandée. Le port du tooth positionneur n'a pas été porté, les 8 ne sont toujours pas extraites, mais le traitement demeure stable et l'occlusion s'est même bonifiée depuis la dépose. Les photos présentées datent de 2009, la dépose ayant eu lieu en 2007.

Editions CdP. Complément au livre Moinard C.
"Traitement mixte", CDP, 2014, coll Guide Clinique.
Tous droits réservés.

Editions CdP. Complément au livre Moinard C.
"Traitement mixte", CDP, 2014, coll Guide Clinique.
Tous droits réservés.

13 ANS 10 MOIS

16 ANS 5 MOIS

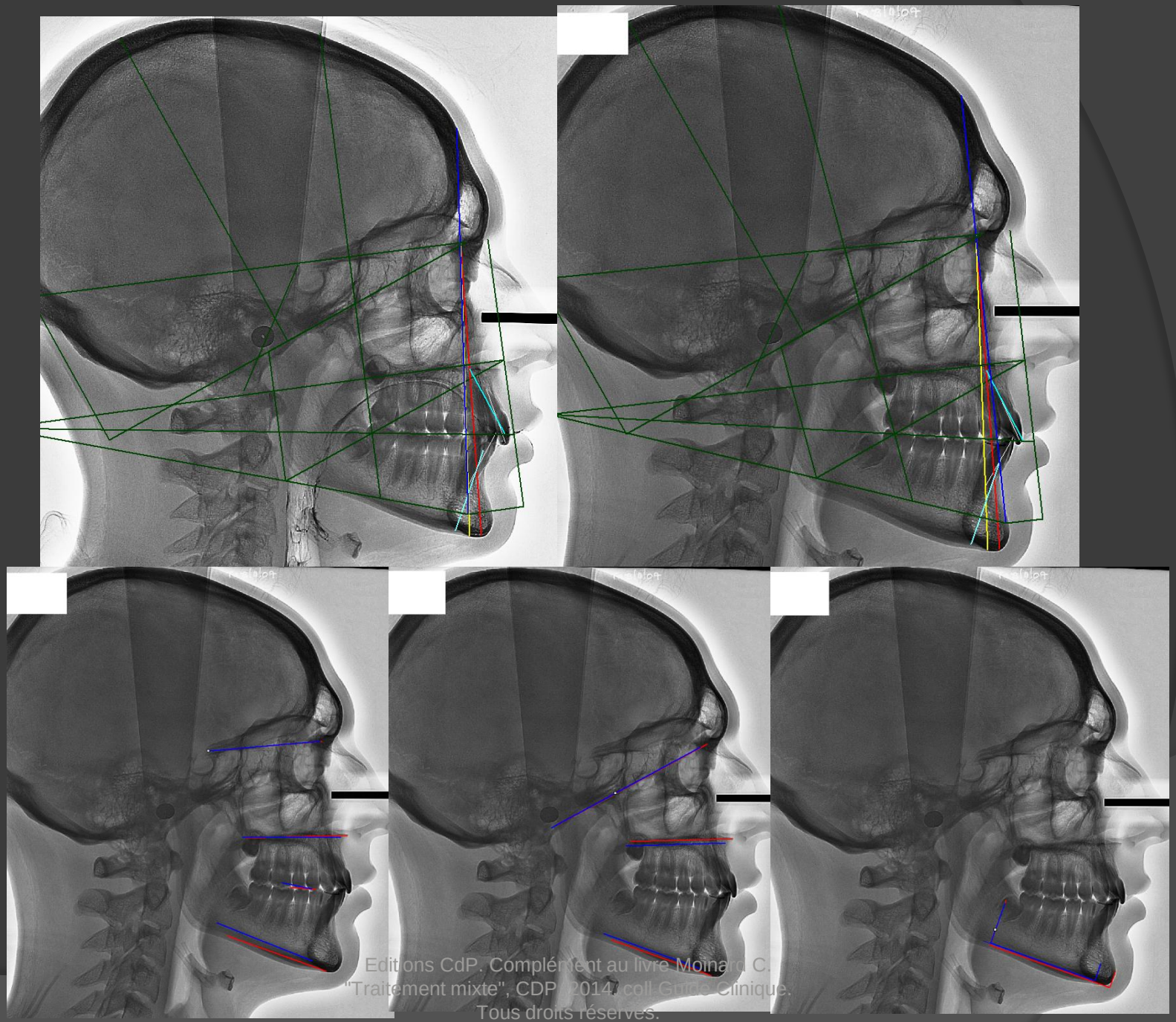

Editions CdP. Complément au livre Moinard C.
"Traitement mixte", CDP, 2014, coll Guide Clinique.
Tous droits réservés.

13 ANS 10 MOIS

16 ANS 5 MOIS

Editions CDP Complément au livre Moinard C.
"Traitement mixte", CDP, 2014, coll Guide Clinique.
Tous droits réservés.

Editions CdP. Complément au livre Meinard C.
"Traitement mixte", CDP, 2014, coll Guide Clinique.
Tous droits réservés.