Cas clinique. Présentation clinique de prise en charge orthopédique avec bielle de Herbst sur disjoncteur.

Editions CdP. Complément au livre Moinard C. "Traitement mixte", CDP, 2014, coll Guide Clinique. Tous droits réservés.

Commentaire :

L'analyse de DELAIRE nous indique une prognathie maxillaire sur une rétrognathie mandibulaire, dans un contexte de normo divergence, mais avec des prédispositions basi-crâniennes de classe III par diminution de l'angle antérieur et augmentation de l'angle postérieur de la base du crâne.

Détail du traitement :

- Pose d'une bielle de HERBST sur disjoncteur à l'âge de 9 ans 9 mois pendant 9 mois.
- Pose de lip bumper de Korn maxillaire et mandibulaire et début de la réhabilitation neuro-linguale à l'aide d'un ELN avec avulsion de la denture lactéale restante + collage de butées rétro incisives pendant 9 mois.
- Pose d'un système multi-attaches bi-maxillaires pendant 10 mois.
- Dépose des boîtiers et collage d'une contention de 13 à 23 avec mise en place d'un ELN de contention à l'âge de 12 ans.

Editions CdP. Complément au livre Moinard C.
"Traitement mixte", CDP, 2014, coll Guide Clinique.
Tous droits réservés.

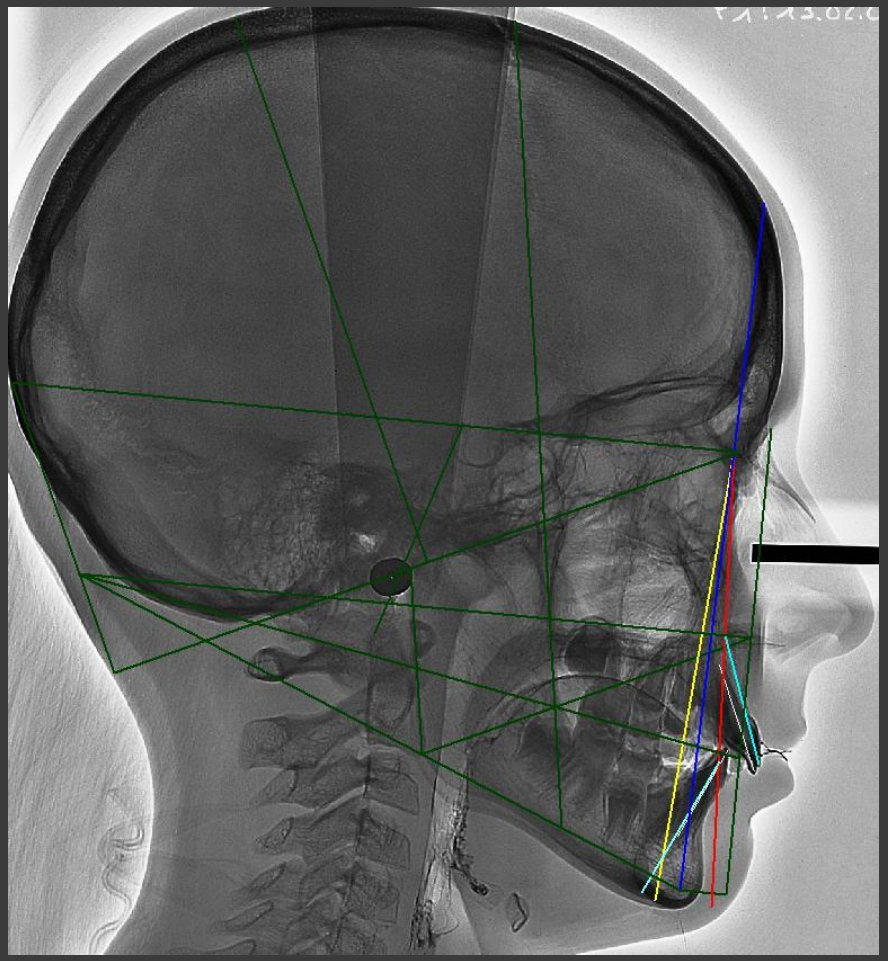

9 ANS 5 MOIS

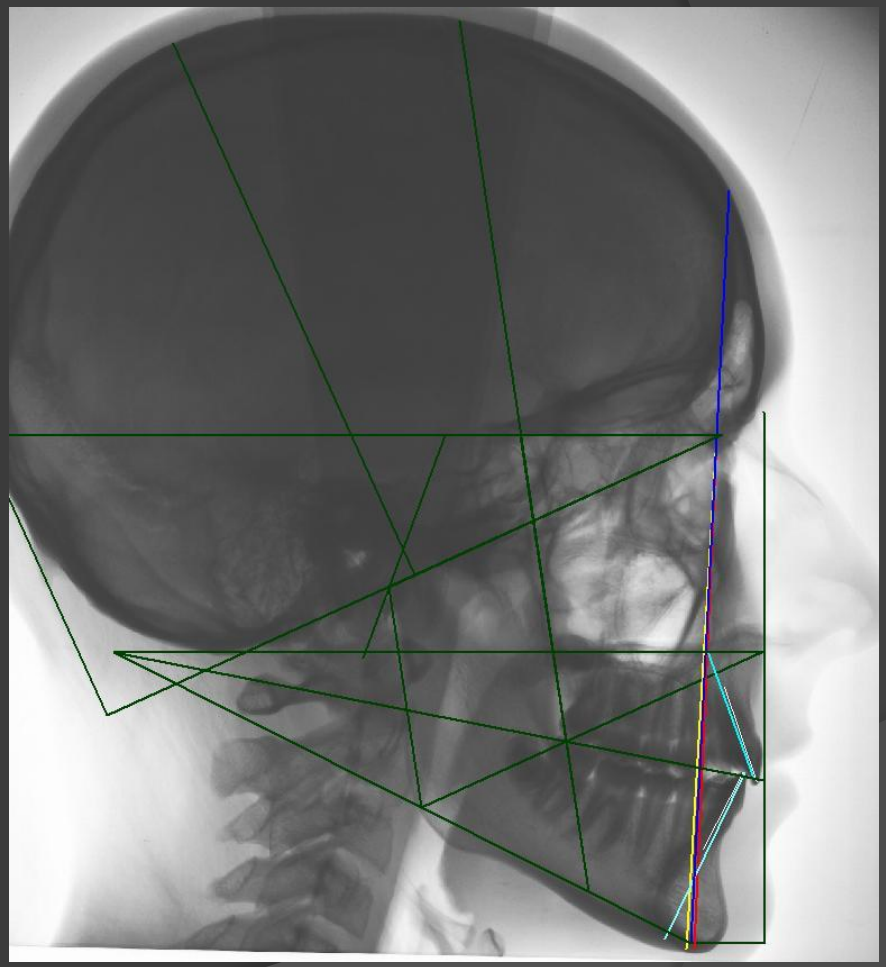

12 ANS 8 MOIS

Editions CdP. Complément au livre Moinard C.
"Traitement mixte", CDP, 2014, coll Guide Clinique.
Tous droits réservés.

Editions CdP. Complément au livre Moinard C.
"Traitement mixte", CDP, 2014, coll Guide Clinique.
Tous droits réservés.