Cas clinique. Présentation clinique de prise en charge orthopédique avec bielle de Herbst sur disjoncteur.

Editions CdP. Complément au livre Moinard C. "Traitement mixte", CDP, 2014, coll Guide Clinique. Tous droits réservés.

Commentaire :

Cette situation clinique illustre encore une utilisation de la bielle malgré une prognathie maxillaire dans un contexte d'hypodivergence avec des prédispositions basi-crâniennes de classe 2 importantes par diminution de l'angle antérieur et augmentation de l'angle postérieur de la base du crâne.

Détail du traitement :

- Pose d'une bielle de HERBST sur disjoncteur à l'âge de 9 ans 5 mois, pendant 8 mois.
- Début de la réhabilitation neuro-linguale via ELN et collage de butées rétro incisives pendant 3 mois.
- Phase multi-attaches bi-maxillaires pendant 19 mois.
- Dépose des boîtiers et collage d'une contention de 33 à 43 avec mise en place d'un ELN de contention à l'âge de 12 ans.

Editions CdP. Complément au livre Moinard C.
"Traitement mixte", CDP, 2014, coll Guide Clinique.
Tous droits réservés.

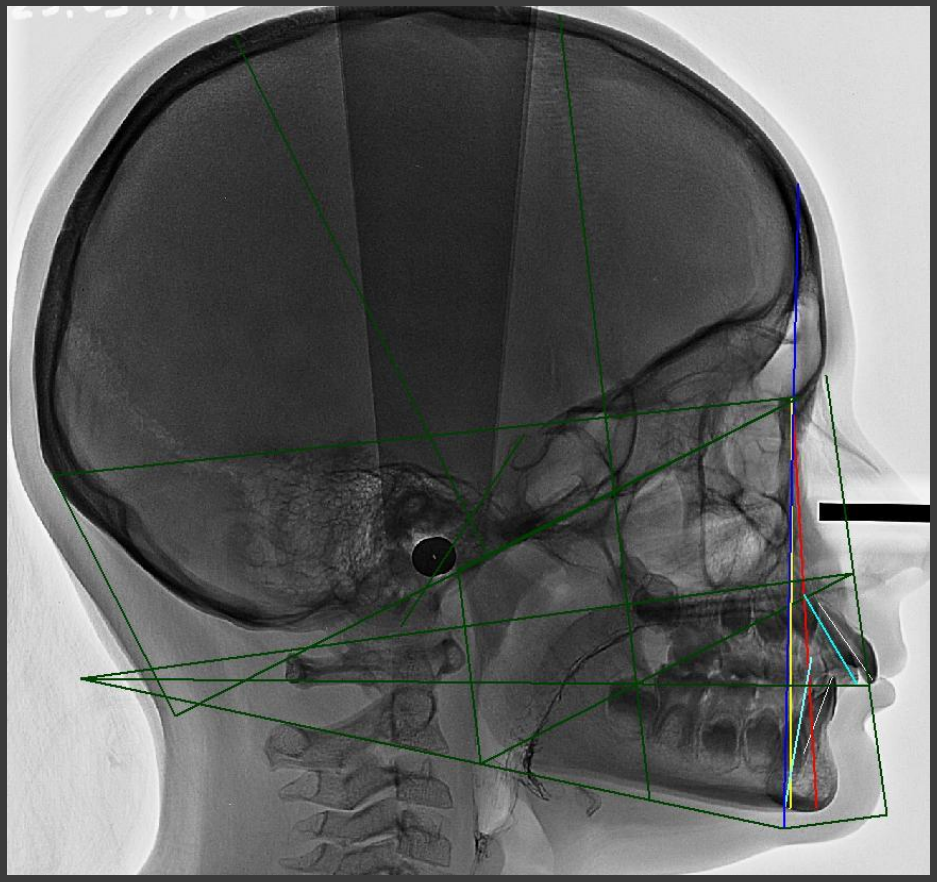

8 ANS 2 MOIS

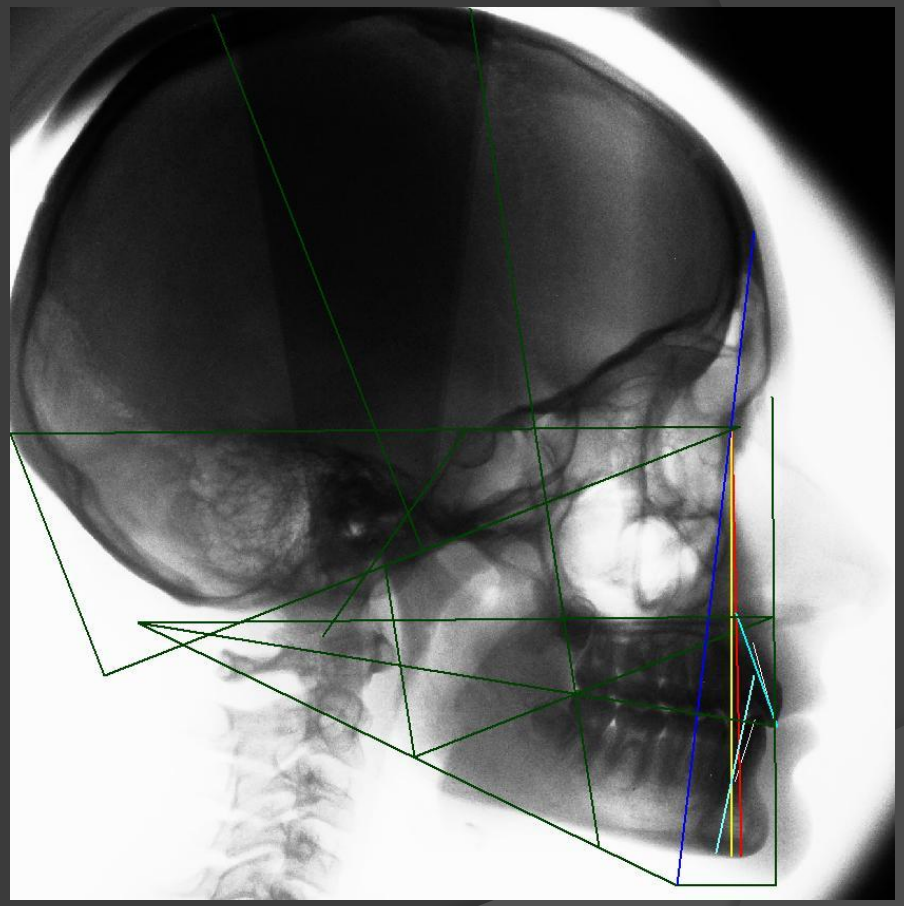

12 ANS

Editions CdP. Complément au livre Moinard C.
"Traitement mixte", CDP, 2014, coll Guide Clinique.
Tous droits réservés.

Editions CdP. Complément au livre Moinard C.
"Traitement mixte", CDP, 2014, coll Guide Clinique.
Tous droits réservés.