Cas clinique. Présentation clinique de prise en charge orthopédique avec bielle de Herbst sur disjoncteur.

Editions CdP. Complément au livre Moinard C.
"Traitement mixte", CDP, 2014, coll Guide Clinique.
Tous droits réservés.

Commentaire :

- Cette situation clinique est intéressante d'un point de vue squelettique car l'analyse de DELAIRE nous indique qu'il s'agit d'une classe II par prognathie maxillaire dans un cadre normodivergent avec une typologie orthofrontale et pourtant une bielle a été utilisée.

Détail du traitement :

- Port d'une bielle de Herbst sur disjoncteur pendant 10 mois à l'âge de 10 ans 5mois
- Mise en place d'un quadhélix avec des criss cross pendant 8 mois
- Mise en place progressive d'un système multi attaches pendant 1 an 9 mois avec début de rééducation linguale via ELN dès que la forme définitive du maxillaire fut atteinte (arc acier)
- Collage de contention collée de 12 à 22 et de 33 à 43 avec mise en place d'un ELN de contention à l'âge de 13 ans 9 mois

Céphalométries de début et fin de traitement

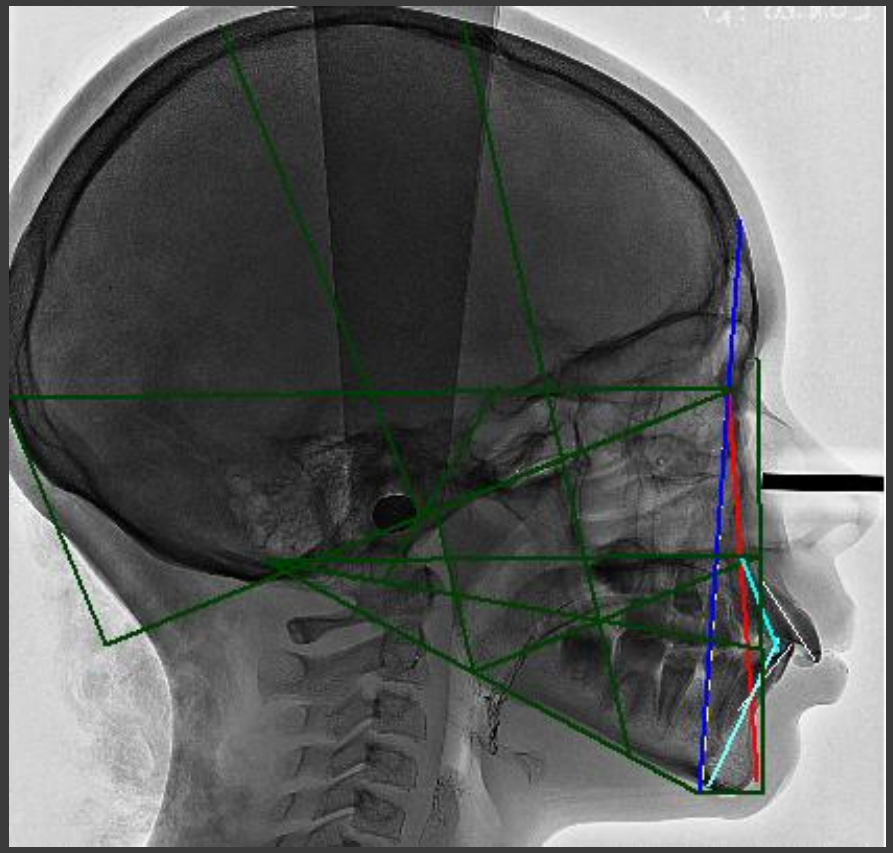

10 ans 2 mois

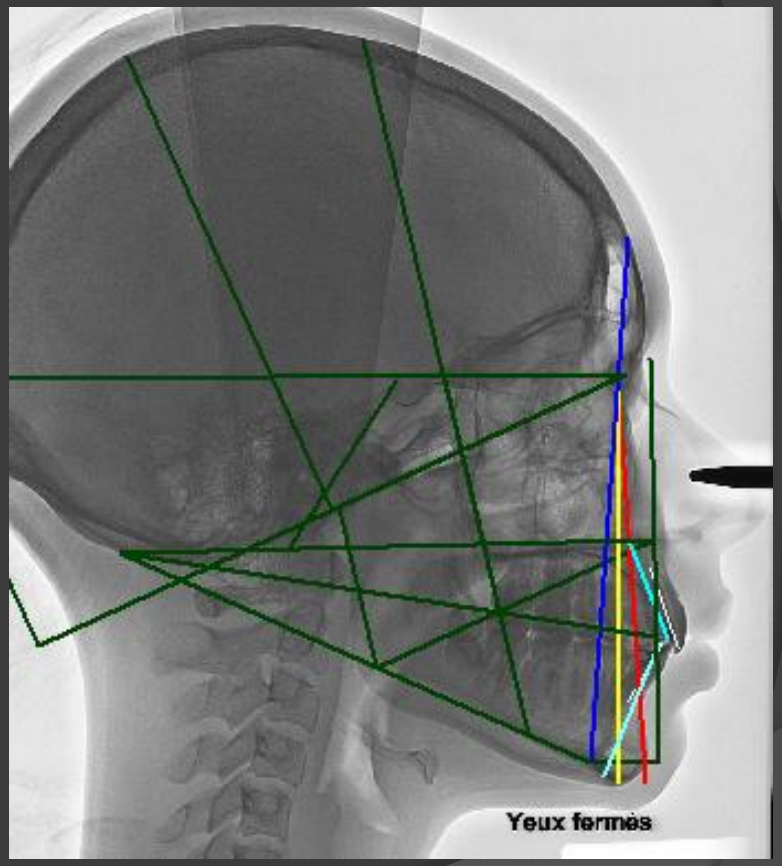
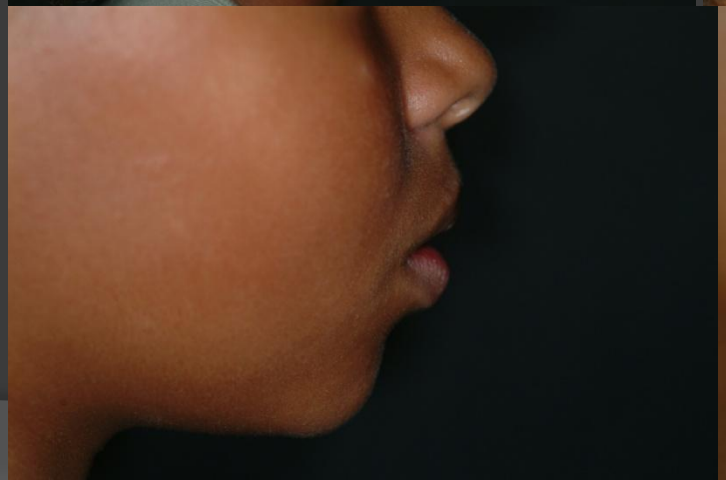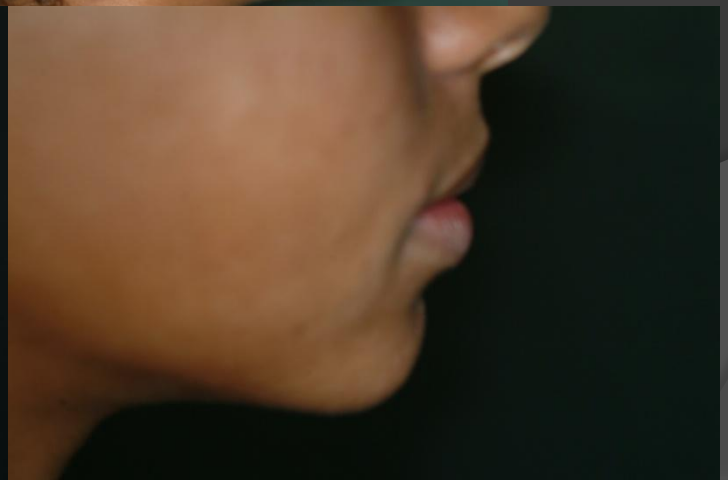
14 ans 1 mois