Cas clinique. Classe I DDM articulé antérieur inversé.

Editions CdP. Complément au livre Moinard C.
"Traitement mixte", CDP, 2014, coll Guide Clinique.
Tous droits réservés.

Détails du traitement :

La première phase du traitement a été réalisée par un confrère sur environ 5 mois à partir l'âge de 9 ans 5 mois. Durant cette phase, mon confrère a utilisé des boîtiers incisifs et a initialisé la réhabilitation linguale via un ELN. A suivi une phase d'accompagnement du changement de denture, où des lip bumper de KORN maxillaire et mandibulaire ont été rajoutés durant environ 10 mois. Pendant cette phase thérapeutique, les extractions de la denture lactéale restantes ont été réalisées. Puis, il y eut une phase multi attaches auto ligaturant bi maxillaires durant 21 mois. A 12 ans et 5 mois, les boîtiers ont été déposés et un fil de contention a été collé de 33 à 43 et un nouvel ELN a été remis au patient pour la phase de contention.

Editions CdP. Complément au livre Moinard C.
"Traitement mixte", CDP, 2014, coll Guide Clinique.
Tous droits réservés.

8 ANS 2 MOIS

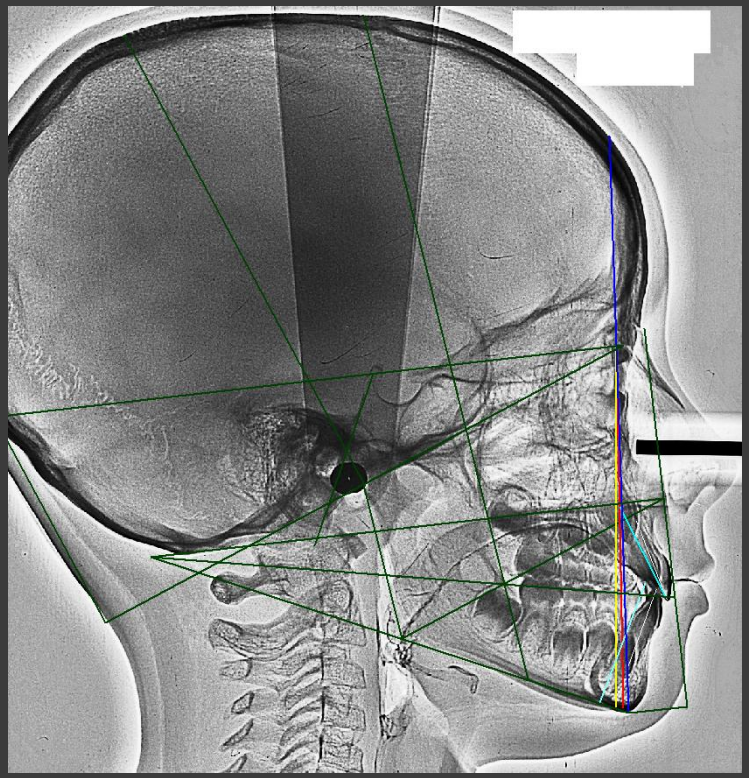

12 ANS 8 MOIS

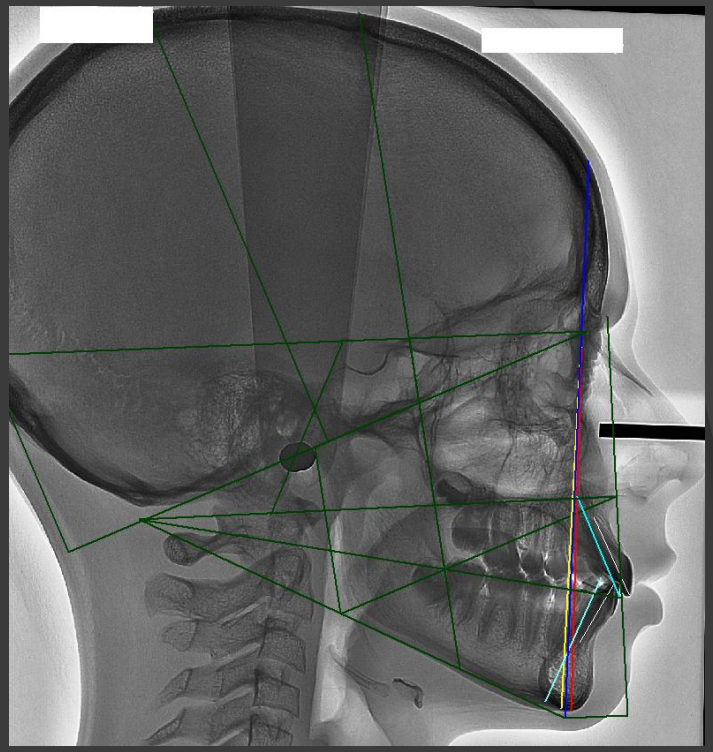

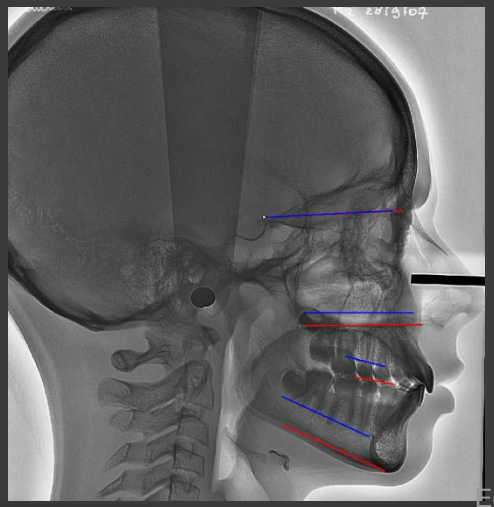

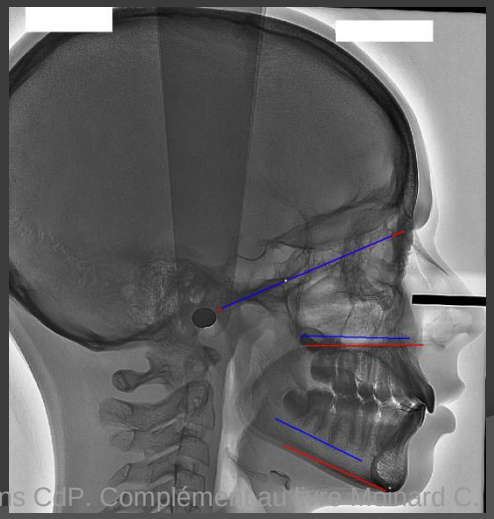

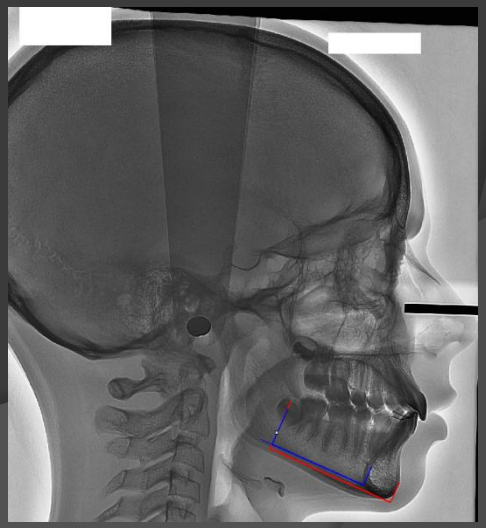

Editions CdP. Complément au livre Wolvard C.
"Traitement mixte", CDP, 2014, coll Guide Clinique.
Tous droits réservés.

8 ANS 2 MOIS

12 ANS 8 MOIS

Editions CdP. Complément au livre Leonard C. "Traitement mixte", CDP, 2014, coll Guide Clinique.
Tous droits réservés.

Editions CdP. Complément au livre Moinard C.
"Traitement mixte", CDP, 2014, coll Guide Clinique.
Tous droits réservés.