# Cas clinique. Classe I DDM béance antérieure.

Editions CdP. Complément au livre Moinard C.
"Traitement mixte", CDP, 2014, coll Guide Clinique.
Tous droits réservés.

**Détail du traitement :**

- Ecran lingual fixe pendant 4 mois
- Début de la réhabilitation linguale via un ELN pendant 3 mois
- Surveillance pendant 9 mois
- Phase orthodontique avec un nouvel ELN pendant 24 mois
- Phase de contention avec contention collée de 33 à 43 et un ELN pendant une année.

Editions CdP. Complément au livre Moinard C.
"Traitement mixte", CDP, 2014, coll Guide Clinique.
Tous droits réservés.

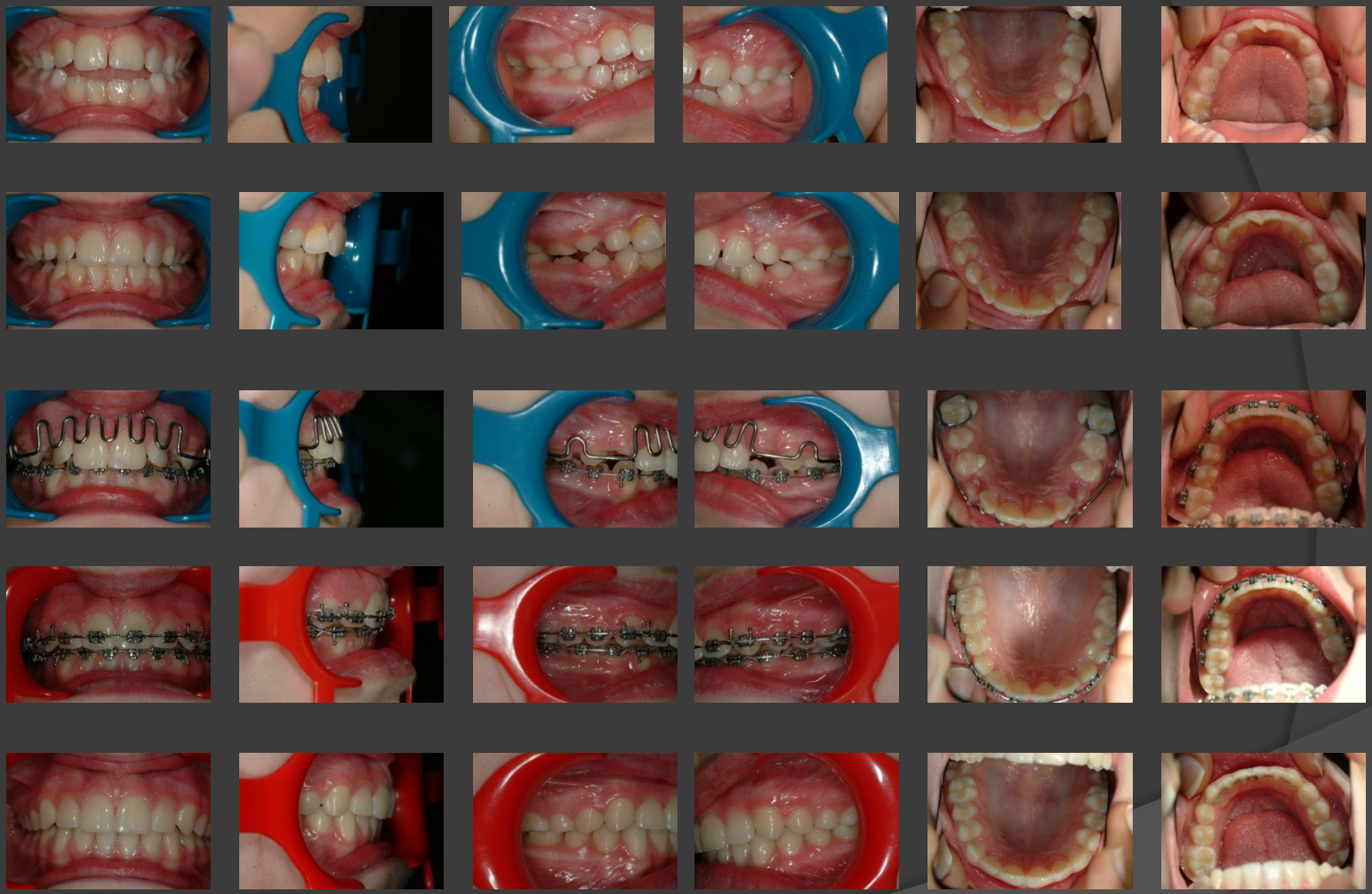

Editions CdP. Complément au livre Moinard C.
"Traitement mixte", CDP, 2014, coll Guide Clinique.
Tous droits réservés.

8 ANS 5 MOIS

12 ANS 1 MOIS

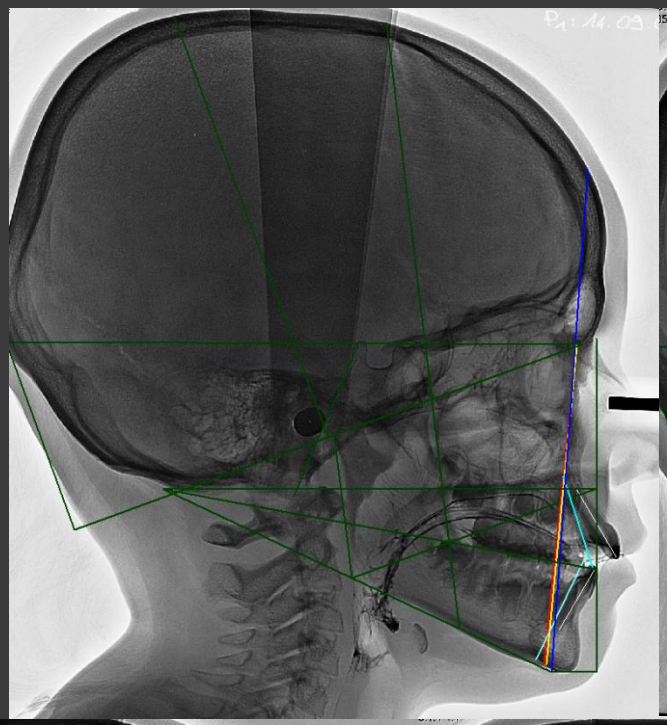

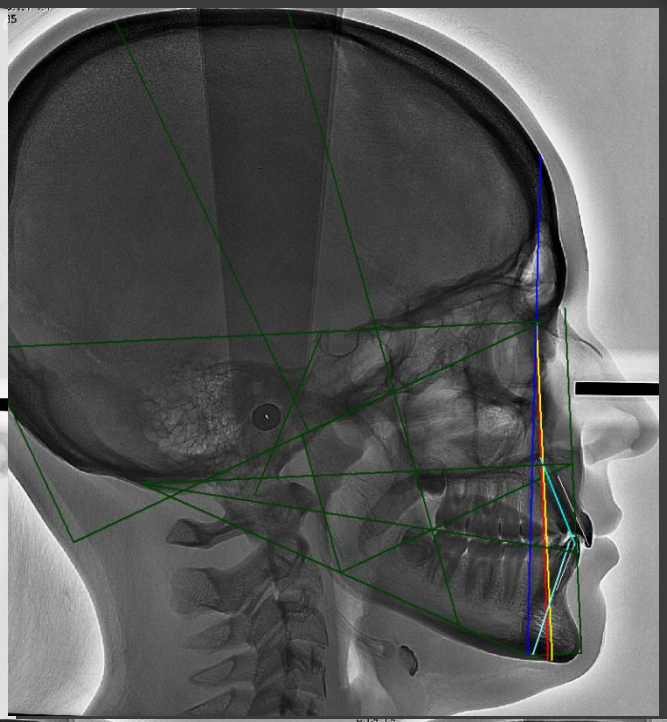

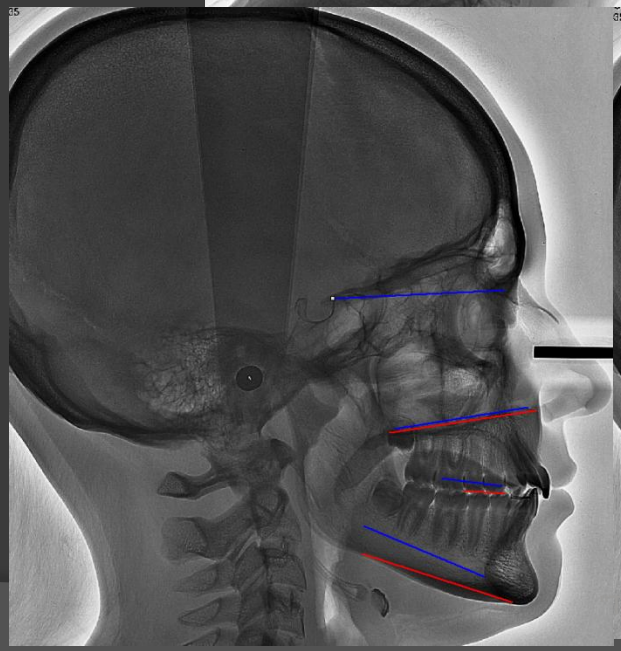

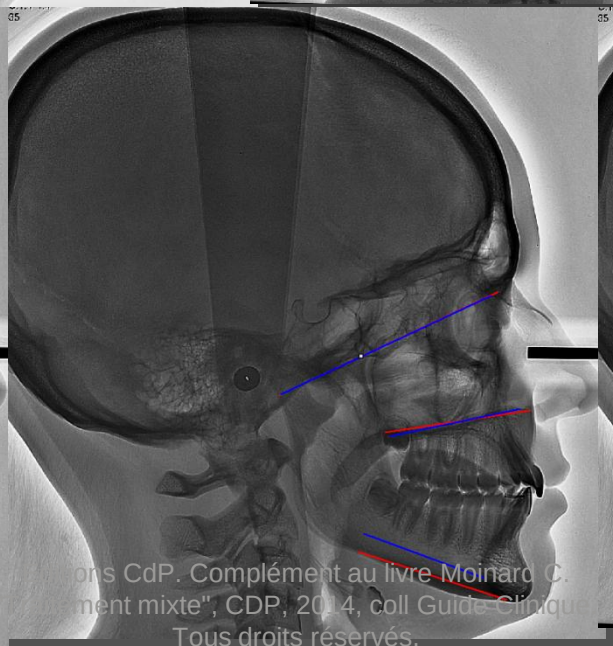

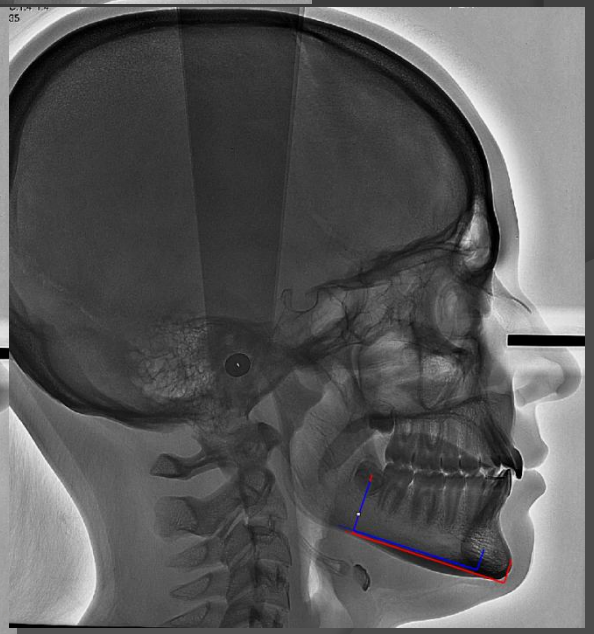

ons CdP. Complément au livre Moinard C
ment mixte", CDP, 2014, coll Guide-Clinique
Tous droits réservés.

8 ANS 5 MOIS

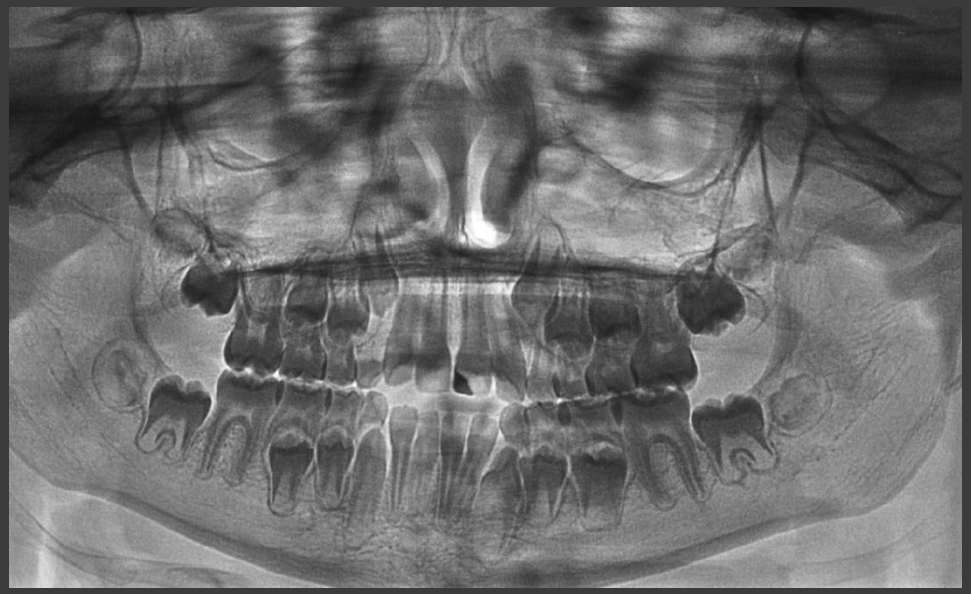

12 ANS 1 MOIS

Editions CdP. Complément au livre Moinard
"Traitement mixte", CDP, 2014, coll Guide Clinique.
Tous droits réservés.

Tous droits réservés.